

Rheuma Top 2017

Handout
Fälle für Praktiker

Pius Brühlmann und Beat Michel

Synovial-Punktat

	Zellen/ μ l
normal	< 200
Arthrose	< 2000
Arthritis	> 2000
RA, reaktiv, Kristalle	10'000-50'000
Infekt (bakteriell)	>30'000

Arthritis

Labor

- BSR, CRP
- Blutbild
- Komplement
 - C3, C4
- Autoantikörper
 - Rheumafaktoren, anti-CCP
 - ANA, spez. Ak
- Transaminasen
- Harnsäure
- Kreatinkinase
- Mikrobiologische/Virologische Analyse

Enteropathische Arthritis

M. Whipple (Tropheryma whipplei)

Arthritis als Erstsymptom in 90%
75% vor Darmsymptomen (6 Jahre)
Periphere, grosse Gelenke
Axial

Fieber, Diarrhoe
Duodenalbiopsie, Synovialpunktat
PCR/Kultur

Gicht-Arthritis

- Schlüsselgelenk MTP I
- Schwellung oft über Gelenk hinaus
- Oft Rötung wenn akut
- Polyarthritis möglich, wandernd
- Diagnose mit Punktion (Kristalle)/
Dual Energy CT

Monarthritis

1 Gelenk befallen

häufig

- Arthrose, aktiviert
- Gicht
- Pseudogicht (Calciumpyrophosphat Arthritis)
- Reaktive Arthritis, Borreliose
- Infektarthritis

selten

- Morbus Whipple
- Tumoren (Synovitis villonodularis)
- Posttraumatische Arthritis

Oligoarthritis

2- 4 Gelenke befallen

häufig

- Psoriasisarthritis
- Reaktive Arthritis
- Arthritis bei Spondarthropathien
- Rheumatoide Arthritis (atyp. Beginn)

selten

- Sarkoidose
- Kollagenosen, Vaskulitiden
- Poststreptokokkenrheumatismus

Polyarthritis

> 4 Gelenke befallen

häufig

- Rheumatoide Arthritis
- Kollagenosen / Vaskulitiden
- Virale Arthritis
- Aktivierte Polyarthrosen
- Calciumpyrophosphat-Arthritis
- Psoriasis-Arthritis

selten

- Rheumatisches Fieber
- Paraneoplastische Arthritis
- Gicht, chronisch
- Gonokokkenarthritis

Arteriitis temporalis

- oft mit Polymyalgie
+
- Kopfwegh
- Claudicatio beim Kauen
- Kopfhaut-Dolenz
- Visusstörung
- Aortenbogensyndrom
- BSR/CRP stark erhöht

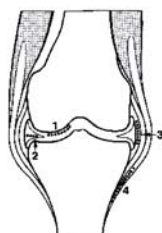
Kalziumpyrophosphat-Erkrankung

Assoziierte Erkrankungen

- | | |
|---|--------------------------------|
| • Hämochromatose | Ferritin, Transferrinsättigung |
| • Hyperparathyreoidismus | Calcium, Phosphat, PTH |
| • Hypomagnesiämie | Magnesium |
| • Hypothyreose | TSH |
| • Hypophosphatasie | alkalische Phosphatase |
| • Hypokalzurische Hyperkalzämie (familiär) | Ca, Ca-Ausscheidung |

Chondrokalzinose

Röntgenbefunde



Verkalkungen

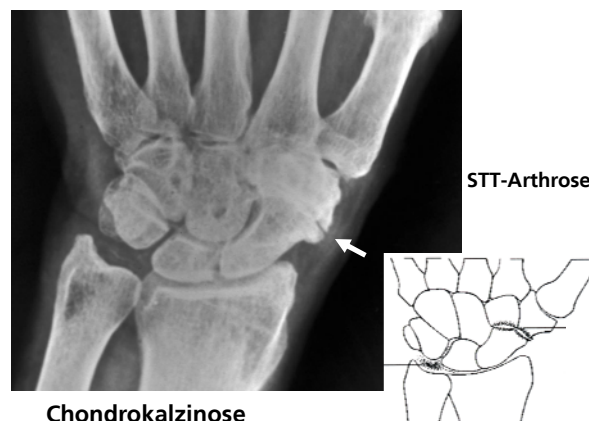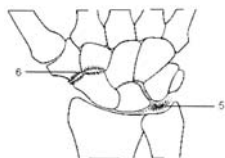
Knie

1. Gelenknorpel
2. Meniskus
3. Gelenkkapsel
4. periartikulär

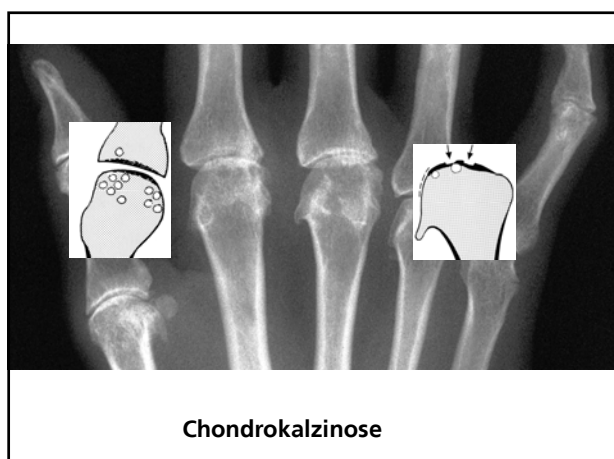
Hand

5. Discus triangularis
6. Arthrosezeichen zwischen Os scaphoideum, Os trapezium und Os trapezoideum
→ STT-Arthrose

Symphyse



Chondrokalzinose



CRPS Klinische Manifestationen

- **Sensible Veränderungen**
 - Hyperaesthesie, -algesie
 - Allodynie
- **Vasomotorische Veränderungen**
 - Asymmetrische Hautfarbe
 - Temperatur-asymmetrie
- **Sudomotorische Veränderungen**
 - Oedem
 - Hyperhidrose
- **Trophische Veränderungen**
 - Haut, Nagel, Haare
- **Motorische Veränderungen**
 - Eingeschränkte Beweglichkeit
 - Schwäche
 - Myoklonus, Tremor, Dystonie

CRPS Wahrnehmungs-Störungen

Verkehrte Wahrnehmung der betroffenen Extremität

– Grösse – Form – Position – Temperatur

Abneigung

Fremdkörpergefühl

Wunsch nach Amputation

CRPS Diagnostik

Diagnose klinisch kein objektiver „Goldstandard“

Diagnostische Kriterien **Budapest Kriterien**

1. Dauerschmerz, disproportional zum auslösenden Ereignis.
2. Bericht über mindestens ein Symptom in 3 von 4 Kategorien:
3. Anlässlich der Untersuchung Vorhandensein mind. 1 Befundes in 2 oder mehr Kategorien:
 - Sensibel
 - Vasomotorisch
 - Sudomotorisch/Oedem
 - Motorisch/trophisch
4. Es gibt keine andere Diagnose, welche die Symptome und Befunde besser erklären

CRPS Therapie

- Keine ursächliche Behandlung
- Baldmöglichste Behandlung
- Symptom- bzw. befundorientiert
- Gezielt auf Wiederherstellung der Funktion der betroffenen Extremität
- Multidisziplinärer Ansatz

Medikamente

- NSAR
- Glukokortikosteroide , intraartikulär systemisch
- Analgetika
- Calcitonin

Physiotherapie/ Ergotherapie

- Kälte Wärme
- TENS
- Erhaltung der Beweglichkeit, Verhindern von Kontrakturen

Alles über Rheuma...

rheuma

Schweiz ▪ Suisse ▪ Svizzera ▪ Svizra

www.rheuma-schweiz.ch

...und vieles mehr!