

Rheuma Top 2017

Handout
Fälle für Rheumatologen

Pius Brühlmann und Beat Michel

Synovial-Punktat

	Zellen/ μ l
normal	< 200
Arthrose	< 2000
Arthritis	> 2000
RA, reaktiv, Kristalle	10'000-50'000
Infekt (bakteriell)	>30'000

Unklare Monarthritis

Punktat / Biopsie

Polymerase Kettenreaktion (PCR)

- Mykobakterien
- Gonokokken
- Tropheryma whipplei
- Borrelien
- Chlamydien

Enteropathische Arthritis

M. Whipple (Tropheryma whipplei)

Arthritis als Erstsymptom in 90%
75% vor Darmsymptomen (6 Jahre)
Periphere, grosse Gelenke
Axial

Fieber, Diarrhoe
Duodenalbiopsie, Synovialpunktat
PCR/Kultur

Borrelien - Arthritis

- Meist Mono-/Oligoarthritis
- Knie, Schulter, OSG, Ellbogen, Handgelenke
- Praktisch nie Fingergelenke
- Typisch: viel Erguss, wenig Schmerzen

Arthritis

Labor

BSR, CRP
Blutbild
Komplement

- C3, C4

Autoantikörper

- Rheumafaktoren, anti-CCP
- ANA, spez. Ak

Transaminasen
Harnsäure
Kreatinkinase
Mikrobiologische/Virologische Analyse

Monarthritis

1 Gelenk befallen

häufig

- Arthrose, aktiviert
- Gicht
- Pseudogicht (Calciumpyrophosphat Arthritis)
- Reaktive Arthritis, Borreliose
- Infektarthritis

selten

- Morbus Whipple
- Tumoren (Synovitis villonodularis)
- Posttraumatische Arthritis

Oligoarthritis

2- 4 Gelenke befallen

häufig

- Psoriasisarthritis
- Reaktive Arthritis
- Arthritis bei Spondarthropathien
- Rheumatoide Arthritis (atyp. Beginn)

selten

- Sarkoidose
- Kollagenosen, Vaskulitiden
- Poststreptokokkenrheumatismus

Polyarthritis

> 4 Gelenke befallen

häufig

- Rheumatoide Arthritis
- Kollagenosen / Vaskulitiden
- Virale Arthritis
- Aktivierte Polyarthrosen
- Calciumpyrophosphat-Arthritis
- Psoriasis-Arthritis

selten

- Rheumatisches Fieber
- Paraneoplastische Arthritis
- Gicht, chronisch
- Gonokokkenarthritis

Eosinophile Granulomatose mit Polyangiitis

(Churg Strauss)

Dg : Allgemeinsymptome

Arthralgien/Arthritis/Myalgien

Asthma

Eosinophilie

Neuropathie mono oder poly

Pulmonale Infiltrate flüchtig

Pansinusitis

Th : Steroide

Methotrexat/Azathioprin

Cyclophosphamid / Rituximab

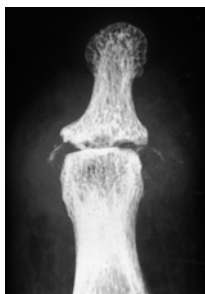
Mepolizumab Anti-Interleukin 5

Hydroxylapatiterkrankung Klinik

• Periartikuläre Ablagerung 30 – 60 J

Sehnen, Gelenkkapsel

- Rotatorenmanschette
- Trochanter major
- Epikondylus
- Fingergelenke
- Kniegelenke



• Intraartikuläre Ablagerung > 70 J Destruierende Arthropathie

- Schulter
- Hüftgelenk
- Kniegelenk

